1907

Aus der Kgl. Universitäts-Ohrenklinik zu Halle a. S.

(Direktor: Geh. Med.-Rat Professor Dr. H. Schwartze).

Die Behandlung von Mittelohreiterungen mit Stauungshyperämie nach Bier.

Habilitationsschrift

zur

Erlangung der Venia legendi für Ohrenheilkunde

der

hohen medizinischen Fakultät

der

vereinigten Friedrichs-Universität
Halle-Wittenberg

vorgelegt von

Stabsarzt Dr. F. Isemer
1. Assistent an der Klinik.

Halle a. S.
Hofbuchdruckerei von C. A. Kaemmerer & Co.
1907.

Aus der Kgl. Universitäts-Ohrenklinik zu Halle a. S.

(Direktor: Geh. Med.-Rat Professor Dr. H. Schwartze).

Die Behandlung von Mittelohreiterungen mit Stauungshyperämie nach Bier.

Habilitationsschrift

zur

Erlangung der Venia legendi für Ohrenheilkunde

der

hohen medizinischen Fakultät

der

vereinigten Friedrichs-Universität
Halle-Wittenberg

vorgelegt von

Stabsarzt Dr. F. Isemer
1. Assistent an der Klinik.

Halle a. S.
Hofbuchdruckerei von C. A. Kaemmerer & Co.
1907.

Digitized by the Internet Archive
in 2026

https://archive.org/details/IA40153712_0240

Als Bier (1) vor etwa 4 Jahren seine Resultate der Behandlung entzündlicher Prozesse mit venöser Hyperämie veröffentlichte, da begegneten dieselben manchem Zweifel. Allmählich wurden jedoch im Laufe der Jahre auf den verschiedensten Gebieten der Heilkunde die glänzendsten Resultate mit der Anwendung der Hyperämie erzielt, und die Begeisterung für diese neue Heilmethode nahm wesentlich zur Überall begann man die Hyperämie als Heilmittel anzuwenden, — teils als Saug-, teils als Stauungshyperämie. Auch auf dem Gebiete der Ohrenheilkunde hatte Bier bereits seine Stauungshyperämie versucht, und zwar sowohl bei akuten wie auch bei chronischen Fällen von Mittelohreiterung mit und ohne Komplikationen seitens des Warzenfortsatzes. Bekannt sind die Mitteilungen von Keppler (2) und Escht weiler, auf die ich hier nicht näher eingehen will. Im Laufe der Zeit wurden auch von anderen Seiten (Heine (3), Stenger 5), Fleischmann (4) hiermit Versuche angestellt, die nichr mit den von Bier und seinen Schülern gemachten günstigen Erfahrungen übereinstimmten. Viele Misserfolge, namentlich von Fleischmann, wurden mit der Stauungsbehandlung erlebt, und man trat dieser Behandlung skeptisch gegenüber

Bereits vor Jahresfrist hatten auch wir (8) an einer grösseren Zahl von Fällen von Mittelohreiterungen Versuche mit der Stauungsbehandlung angestellt. Von den 12 behandelten fast durchweg akuten Mittelohreiterungen waren 9 Fälle mit mehr oder weniger schweren Erkrankungen des Warzenfortsatzes kompliziert, und kamen hiervon 4 Fälle trotz bis zum äussersten fortgesetzter Stauung zur Operation. In allen diesen operierten Fällen wurden durch die Aufmeisselung die ausgedehntesten Zerstörungen durch die

Eiterung im Warzenfortsatz nachgewiesen, und zwar Zerstörungen, die bis zur Dura und dem Sinus reichten und wiederholt zu grossen und unter sehr hohem Druck stehenden extraduralen und perisinuösen Abscessen geführt hatten. Auffallend war, dass bei allen Fällen oft schon wenige Stunden nach Anlegung der Stauungsbinde die vorher heftigen Schmerzen schwanden und eine wesentliche Besserung im Allgemeinbefinden wie auch im Ohrbefund eintrat, die auch bei den zur Operation gelangten Fällen oft wochenlang anhielt. Diese Besserung des Zustandes war aber bei den letzt erwähnten Fällen nur eine trügerische, das Bild war durch die Stauungsbehandlung nur verschleiert worden, aus der manifesten Form des Krankheitsbildes war nur eine latente geworden. Denn plötzlich, ohne besondere Veranlassung, waren nach bestem Wohlbefinden die stürmischen Krankheitserscheinungen (hohes Fieber bis über 40°, starke Schwellung hinter dem kranken Ohr mit den heftigsten Schmerzen, zeitweise Frösteln u. s. w.) eingetreten. — In kurzer Folge sind seither noch weitere Mitteilungen anderer Beobachter (Eschweiler (13), Fröse (12), Hasslauer (9), Bürkner und Uffenorde (14), Spira (15) über die Stauungsbehandlung der Mittelohreiterungen gefolgt, die in ihren Erfolgen sehr verschieden lauten.

Von diesen Beobachtern tritt besonders wieder Eschweiler (13) aufs wärmste für die Anwendung der Stauungsbehandlung bei Ohreiterungen ein. Er berichtet über weitere 11 Fälle von akuter Mastoiditis, die er in der Bonner chirurgischen Klinik mit Bierscher Stauung behandelt hatte. Von diesen Fällen heilten 8, unter diesen 4 mit eitriger Periostitis über dem Warzenfortsatze. In allen diesen Fällen kam man nach der Incision des Abscesses auf rauhen Knochen resp. in einen kraterförmigen Durchbruch der Cortikalis. Von den 3 nicht geheilten Fällen starben 2 Patienten, während einer in andere Behandlung überging. Diese beiden Todesfälle legt Eschweiler jedoch nicht der Stauungsbehandlung zur Last, ob mit Recht, lassen wir dahingestellt. Im 1. Falle

handelte es sich um eine scheinbar abgeschlossene Kuppelraumeiterung, von der aus allmählich durch eine in die mittlere Schädelgrube lokalisierte eitrige Meningitis der Tod erfolgte; der andere Fall betraf einen dekrepiden, häufig an Lungenentzündung erkrankten Patienten, bei dem durch die Ohruntersuchung zur Zeit der Aufnahme keine Anhaltspunkte für eine Komplikation seitens des Warzenfortsatzes gefunden wurden. Die spätere Sektion ergab jedoch: Meningitis und Sinusphlebitis.

Im Anschluss an unsere früheren Mitteilungen über die Stauungsbehandlung von Ohreiterungen sei hier über weitere Beobachtungen berichtet, die ohne Auswahl der Fälle an akuten Mittelohreiterungen mit und ohne Komplikation von seiten des Warzenfortsatzes gemacht wurden.

Fall 1.

Otto John, 12 Jahre alt, Bergmannssohn aus Wanzleben. Aufgenommen am 17. Mai 1907; entlassen am 6. Juli 1907.

Anamnese: Patient leidet seit vielen Jahren ohne bekannte Ursache an eitrigem Ausfluss aus dem rechten Ohr, während das linke Ohr angeblich bisher stets gesund war. Am 4. Mai erkrankte im Anschluss an eine heftige Erkältung mit starkem Schnupfen auch das linke Ohr und zwar mit heftigen Schmerzen. Die Schmerzen hielten angeblich mehrere Tage lang in wechselnder Stärke an, bis etwa am 12. Mai Eiter mit etwas Blut aus dem linken Ohr kam und hiermit eine wesentliche Verringerung der Schmerzen eintrat. Am 17. Mai — also etwa 2 Wochen nach Beginn der Erkrankuug — kam Patient in die Klinik.

Status präsens: Kräftig gebauter Knabe in sehr gutem Ernährungszustande. Es besteht noch geringe akute Rhinitis; keine Vergrösserung der Rachen- oder Gaumenmandeln. Abendtemperatur 38,5°.

Umgebung beider Ohren: ohne Besonderheiten.

Gehörgang und Trommelfellbefund: Linkes Ohr: Gehörgang weit, in der Tiefe etwas pulsierender Eiter. Nach

Austupfen desselben sieht man das Trommelfell stark gerötet und vorgewölbt, im hinteren unteren Teile desselben eine kleine pulsierende Perforation. Rechtes Ohr: Bei weitem äusseren Gehörgang sieht man vor dem Trommelfell etwas rahmigen Eiter. Das Trommelfell ist trübe, verdickt, im vorderen unteren Teile desselben ist eine grosse, ovale, nicht randständige Perforation, durch die man die blasse Schleimhaut der Pauke sieht. Flüstersprache wird links in 1 m, rechts in 2 m Entfernung gehört.

Therapie und Krankheitsverlauf: Paracentese des linken Trommelfells, Verband. Stauung nach Bier, 20 Stunden pro die, Bettruhe.

19. Mai. Die Schmerzen im linken Ohr bestehen nicht mehr, reichliche Eiterung aus der klaffenden Paracentesenöffnung. Patient ist ausser Bett, kein Fieber.

23. Mai. Das linke Trommelfell ist abgeblasst, Eiterung sehr gering (im Eiter aus dem linken Ohr wurden sowohl im Abstrichpräparat, wie auch in den Kulturen Staphylococcen und vereinzelte Streptococcen gefunden (Hygienisches Institut). Im rechten Ohr besteht geringe Eiterung unverändert fort.

27. Mai. Linkes Trommelfell zeigt keine Entzündung, kleine trockene Perforation im hinteren Teil des Trommelfells. Bindenstauung täglich nur 12 Stunden.

1. Juli. Die Perforation des linken Trommelfelles ist geschlossen.

6. Juli. Das linke Ohr ist trocken geblieben; das Trommelfell zeigt noch leichte Trübung, deutliche Narbe im hinteren Teile. Flüstersprache links 5 m. Im rechten Ohr keine wesentliche Änderung. Auf Drängen der Eltern wird Patient entlassen.

Fall 2.

Lina Michaelis, 7 Jahre alt, Arbeiterkind aus Diemitz. Aufgenommen am 10. Juni, entlassen am 30. Juni 1907.

Anamnese: Vor mehreren Monaten erkrankte das Kind angeblich im Anschluss an Schnupfen an rechtsseitiger Ohr-

eiterung, die nur kurze Zeit angehalten haben soll. Vor 6 Wochen trat wiederum eine rechtseitige Ohreiterung ein und konnte das Kind der schlechten häuslichen Verhältnisse wegen nur wenige Male zur Behandlung nach der Poliklinik gebracht werden. Da Schmerzen im rechten Ohre hinzutraten, wurde das Kind am 10. Juni in die Klinik aufgenommen.

Status präsens: Bis auf das Ohrenleiden völlig gesundes Kind in gutem Ernährungszustande. Es klagt über Schmerzen im rechten Ohr und hat in den letzten Nächten infolge dieser Schmerzen sehr unruhig geschlafen. Abendtemperatur 39,2°.

Umgebung des rechten Ohres: Geringe Infiltration des vorderen Teiles der rechten Spitze, ziemlich starker Druckschmerz daselbst.

Gehörgang und Trommelfellbefund: Rechtes Ohr: Weiter Gehörgang, in der Tiefe desselben etwas dicker, nicht fötider Eider. Nach Entfernen desselben sieht man das gerötete und stark vorgewölbte Trommelfell, in dessen vorderem Teile eine kleine pulsierende Perforation ist. Im linken Ohre besteht geringer akuter Paukenhöhlenkatarrh. Flüstersprache rechts in 1 m Entfernung, links in 4 m Entfernung. Die Stimmgabeluntersuchung ergibt rechts nur Schallleitungshindernis.

Therapie und Krankheitsverlauf: Paracentese des rechten Trommelfells, Bindenstauung nach Bier, 22 Stunden pro die, Bettruhe.

11. Juni. Sehr ruhiger Schlaf während der Nacht, auch am Tage keine Schmerzen; stärkeres Ödem über der ganzen Spitze des rechten Warzenfortsatzes. Druckschmerz unverändert. Klaffende Paracentese, aus der reichlich dünnflüssiger Eiter quillt. Abendtemperatur 38,4°.

12. Juni. Bestes Wohlbefinden, kein Fieber. Druckschmerz wesentlich geringer. Im Eiter des rechten Ohres Staphylococcen (Abstrichpräparat) und vereinzelt Streptococcen (Kulturen). Starke Schwellung des rechten äusseren Gehörganges, sodass derselbe fast stenosiert. Patient ist ausser Bett.

16. Juni. Patient fühlt sich äusserst wohl, keine Schwellung, kein Druckschmerz hinter der Ohrmuschel. Schwellung des äusseren Gehörganges wesentlich geringer — die Eiteransonderung hat sehr abgenommen.

19. Juni. Das rechte Ohr ist heut trocken, der Gehörgang wieder normal weit, das Trommelfell noch leicht abgeflacht, keine Perforation. Binde täglich nur 16 Stunden.

25. Juni. Das rechte Ohr ist trocken geblieben; Regeneration des Trommelfells, Lichtreflex bereits zum Teil vorhanden. Am 30. Juni geheilt entlassen.

Fall 3.

Carl Pötsch, 38 Jahre alt, Bergmann aus Gerbstedt. Aufgenommen am 12. Juli, geheilt entlassen am 18. August 1907.

Anamnese: Seit einigen Wochen klagt der bisher nie ohrenkrank gewesene Patient über Rauschen, Schwerhörigkeit rechts und zeitweise auftretende Schmerzen über der rechten Ohrmuschel. Da in den letzten Tagen auch heftige Schmerzen im rechten Ohr hinzutraten, kam Patient am 12. Juli in die poliklinische Sprechstunde und wurde am selben Tage in die Klinik aufgenommen.

Status präsens: Mittelkräftig gebauter, blass aussehender Mann. Er klagt besonders über heftige klopfende Schmerzen im rechten Ohr. Innere Organe gesund, keine Vergrösserung der Gaumen- und Rachenmandeln; kein Fieber.

Umgebung des rechten Ohres ohne Besonderheiten.

Gehörgang und Trommelfellbefund des erkrankten rechten Ohres: Der äussere Gehörgang ist weit, in der Tiefe obturierender harter Epidermispropf. Entfernen desselben mit dem Hebel nach Zaufal; hinter der Epidermismasse etwas Eiter. Das Trommelfell ist nun vollständig zu übersehen, ist stark gerötet, vorgewölbt, kleine pulsierende Perforation in seinem hinteren Teile.

Therapie und Krankheitsverlauf: Paracentese des rechten Trommelfelles, wonach viel Eiter hervorquillt. Gazestreifen, Verband, Bettruhe. Stauung nach Bier 20—22 Stunden pro die.

14. Juii. Keine Schmerzen, sehr profuse Eiterung. Im Eiter meist nur Staphylcoccen. Patient ausser Bett.

16. Juli. Wieder leichte klopfende Schmerzen im rechten Ohr, Trommelfellschnitt zum Teil verklebt. Paracentese.

21. Jul. Sehr geringe Eiterung. Trommelfell blass, kleine Perforation im hinteren Teile. Stauung täglich 18 Stunden.

24. Juli. Rechtes Ohr trocken, Perforation geschlossen.

28. Juli. Ohr trocken geblieben, Stauungsbehandlung fällt fort.

18. August. Das rechte Trommelfell hat bis auf leichte diffuse Trübung normales Aussehen. Flüstersprache auf dem rechten Ohr in $3^1/_2$ m Entfernung gehört. Geheilt entlassen.

Fall 4.

Gustav Ringel, 18 Jahre alt, Knecht aus Goebel. Aufgenommen am 5. August, geheilt entlassen am 21. September 1907.

Anamnese: Vor 2—3 Wochen traten im Anschluss an eine heftige Erkältung Schwerhörigkeit auf dem rechten Ohr und Eingenommensein des Kopfes auf, einige Tage später Schmerzen im rechten Ohr, die nach Eintritt von Eiterung geringer wurden. Vor 5 Tagen Schmerzen hinter dem Ohr, die seit gestern sehr heftig sein sollen.

Status präsens: Der sehr kräftig gebaute Patient klagt über bohrende Schmerzen im rechten Ohr und hinter der Ohrmuschel. Die Untersuchung der Nase, des Rachens und Nasenrachenraumes ergibt normalen Befund. Abendtemperatur 37,8°.

Umgebung des rechten Ohres: Keine Schwellung, geringer Druckschmerz in der Gegend des planum mastoideum.

Gehörgang und Trommelfellbefund: Weiter äusserer Gehörgang rechts; in der Tiefe pulsierender Eiter. Nach Entfernen desselben sieht man das Trommelfell gerötet, abgeflacht, kleine Perforation im vorderen Teil des Trommelfells, keine Senkung der hinteren oberen Gehörgangswand.

Therapie und Krankheitsverlauf: Paracentese, kleiner Verband. Stauung mit Binde 20—22 Stunden pro die.

5. August. Patient ist vollständig schmerzfrei, der Druckschmerz hinter dem Ohr besteht fort. Geringe Schwellung über der ganzen Gegend der Warzenfortsatzspitze. Im Eiter Staphylococcen und Streptococcen, kein Fieber.

10. August. Bestes Allgemeinbefinden; keine Schwellung, kein Druckschmerz hinter der Ohrmuschel; geringe Eiterung.

15. August. Geringe Eiterung besteht fort, stecknadelkopfgrosse Perforation im vorderen Teil des Trommelfells. Geringe Infiltration des häutigen Gehörganges.

17. August. Infiltration des Gehörganges sehr stark, sodass Trommelfell fast verdeckt.

21. August. Gehörgang wieder fast normal weit.

4. September. Rechtes Ohr trocken, Trommelfell trübe, angedeuteter Lichtreflex.

21. September. Patient wird geheilt entlassen. Flüstersprache rechts in 3 m Entfernung gehört.

Fall 5.

Max Richter, 10 Jahre alt, Arbeiterkind aus Beiersdorf.

Aufgenommen am 1. Oktober, geheilt entlassen am 10. November 1907.

Anamnese: Seit 5 Tagen ohne bekannte Ursache Eiterung aus dem linken Ohr, nachdem schon einige Tage vorher heftige Schmerzen dort bestanden hatten. Seit 2 Tagen Schmerzen und geringe Schwellung hinter der linken Ohrmuschel.

Status präsens: Mittelkräftig gebautes Kind in gutem Ernährungszustande. Geringe Rhinitis und Pharyngitis. Keine adenoiden Vegetationen oder Vergrösserung der Tonsillen. Abendtemperatur 37,7°.

Umgebung des linken Ohres: Geringe Schwellung der Weichteile über dem planum mastoideum, geringe Infiltration der Spitze, mässig starker Druckschmerz.

Gehörgang und Trommelfellbefund des linken Ohres: Weiter äusserer Gehörgang, Trommelfell gerötet, im hinteren und oberen Teile stark vorgewölbt mit kleiner

pulsierender Perforation. Rinne negativ. Flüstersprache links in 1 m Entfernung gehört.

Terapie und Krankheitsverlauf: Paracentese des linken Trommelfells, Verband, Bettruhe. Bindenstauung 22 Stunden pro die.

3. Oktober. Patient ist schmerzfrei. Sehr profuse Eiterung. Im Eiter (Ausstrich und Kulturverfahren) Staphylococcen (aureus) und geringe Menge Streptococcen.

5. Oktober. Bestes Wohlbefinden, keine Schmerzen, Paracentesenschnitt klafft weit, reichliche Eiterabsonderung. Starkes Ödem hinter der linken Ohrmuschel, sodass die Falte am Ansatz der Muschel fast verstrichen; Druckschmerz über dem Planum. Leichte Temperatursteigerungen.

6. Oktober. Zunehmendes Ödem hinter und über der Ohrmuschel. Bestes Allgemeinbefinden. Abendtemperatur 38,4°.

7. Oktober. Ödem unverändert, unsicheres Fluktuationsgefühl dicht am Ansatz der Ohrmuschel; kleiner Einschnitt bis auf den Knochen, kein Eiter, nur Stauungsödem der Weichteile. Gehörgang weit, Trommelfell nur leicht abgeflacht, der Eiter aus der Paukenhöhle hat guten Abfluss.

10. Oktober. Ödem geringer geworden, Einschnitt hinter der Ohrmuschel verklebt. Ohrbefund unverändert.

15. Oktober. Allmählicher Rückgang des Ödem. Geringer Druckschmerz im vorderen Teile der Spitze. Geringe Infiltration daselbst. Zeitweise leichte Abendtemperaturen.

25. Oktober. Patient ist frei von Schmerzen, kein Ödem hinter dem Ohr; auch der Druckschmerz ist geschwunden. Paukenhöhle trocken, kleine trockene Perforation im hinteren Teile des Trommelfelles. Stauung täglich 10 Stunden.

29. Oktober. Zustand unverändert gut. Stauung wird fortgelassen.

7. November. Keine Beschwerden, auch auf Druck hinter der Ohrmuschel keine Schmerzen. Keine Schwellung, Ohr trocken geblieben. Patient wird geheilt entlassen. Flüstersprache links 2—3 m.

Fall 6.

Friedrich Pöschel, 16 Jahre alt, Schreiber aus Delitzsch. Aufgenommen am 3. Oktober, geheilt entlassen am 10. November 1907.

Anamnese: In der Nacht vom 28. zum 29. September erkrankte Patient ohne bekannte Ursache mit Stechen und Klopfen im rechten Ohr; diese Beschwerden wurden in den nächten Tagen heftiger, so dass er am 3. Oktober in die Klinik sich aufnehmen liess.

Status präsens: Patient ist kräftig gebaut und gut genährt, hat ausser seinem rechtsseitigen Ohrenleiden keine Beschwerden. Kein Fieber.

Umgebung des rechten Ohres ohne Besonderheiten.

Gehörgang und Trommelfellbefund: Weiter Gehörgang rechts, trocken. Trommelfell stark gerötet, sieht wie mit feinem Mehlstaub bestreut aus. Hammer infolge der diffusen Röte kaum zu erkennen. Flüstersprache rechts in 2 m Entfernung gehört.

Therapie und Krankheitsverlauf: Paracentese des Trommelfells, leichter Verband; Bindenstauung 22 Stunden täglich.

7. Oktober. Schon am Tage nach der Aufnahme keine Beschwerden. Kleiner Schleimhautprolaps im Trommelfellschnitt. Im Paukenhöhleneiter meist nur Staphylococcen.

13. Oktober. Stärkere Vorwölbung des Trommelfells, Eiterretention durch Schleimhautprolaps, Erweiterung der Paracentesenöffnung.

21. Oktober. Rechtes Ohr trocken, kleine, trockne Perforation im hinteren Trommelfellteile. Stauung täglich nur 6 Stunden.

1. November. Eiterung nicht wieder aufgetreten, Perforation geschlossen. Flüstersprache rechts in 4 m Entfernung gehört, Stauung seit einigen Tagen fortgelassen.

10. November. Patient geheilt entlassen.

Fall 7.

Emma Hopfe, 18 Jahre alt, Dienstmädchen aus

Gimmritz. Aufgenommen am 3. Juni 1907, geheilt entlassen am 18. August 1907.

Anamnese: Vor etwa 3 Wochen erkrankte Patientin an starkem Schnupfen und Husten; 8 Tage später trat starke Schwerhörigkeit beiderseits auf, zeitweise mit Stechen in beiden Ohren. Da die Schwerhörigkeit und die Schmerzen allmählig zunahmen, kam Patientin am 3. Juni in die hiesige Poliklinik und wurde am selben Tage in die Klinik aufgenommen.

Status präsens: Patientin ist kräftig gebaut, in gutem Ernährungszustande und sieht blühend aus. An den Brust- und Bauchorganen normaler Befund. Es besteht starker Nasen- und Rachenkatarrh; keine Vergrösserung der Gaumen- und Rachenmandel. Keine Temperatursteigerung.

Umgebung der Ohren: ohne Besonderheiten.

Gehörgang und Trommelfellbefund: Der äussere Gehörgang ist beiderseits weit, ohne Sekret. Die Trommelfelle sind gut zu übersehen, an beiden Trommelfellen Zeichen eines akuten Katarrhs; das rechte Trommelfell ist leicht abgeflacht, das linke zeigt geringe Vorwölbung.

Funktionsprüfung: Leise Flüstersprache wird beiderseits in knapp 1 m Entfernung gehört. C_1 wird vom Scheitel nach links lateralisiert, hohe Töne (Fis 4) werden beiderseits auf leisen Anstrich der Stimmgabel wahrgenommen. Rinne beiderseits negativ.

Therapie und Krankheitsverlauf: Bettruhe, Jodpinselung um die Ohrmuschel, Gurgelwasser. Jeden 2. Tag je eine Stunde schwitzen.

5. Juni. Das Allgemeinbefinden hat sich wesentlich gebessert; ausser Schwerhörigkeit hat die Patientin keine Klagen. Ohrbefund unverändert, Nasen- und Rachenkatarrh fast geheilt.

7. Juni. Während der letzten Nacht traten wieder Schmerzen im linken Ohr auf; zunehmende Rötung und Vorwölbung des linken Trommelfells. Leichte Temperaturen.

9. Juni. Die Schmerzen sind im linken Ohr stärker geworden, so dass die Nacht dadurch sehr gestört war. Hinter der Ohrmuschel geringer Druckschmerz und leichte Schwellung. Der hintere obere Teil des Trommelfells ist stärker vorgewölbt als bisher. Paracentese des linken Trommelmelfells, wobei unter Druck stehender Eiter sich entleerte. Zunehmende Temperaturen. Bindenstauung 22 Stunden pro die.

11. Juni. Patientin ist frei von Schmerzen; reichliche Eiterabsonderung aus der klaffenden Paracentesenöffnung. Hinter dem linken Ohre zunehmende Schwellung. Im Eiter (Abstrich wie kulturell) wurden Diplococcen und Streptococcen gefunden. Kein Fieber.

13. Juni. Patientin hat keine Klagen. Grosser kalter Abscess in der Gegend des Planum, Incision desselben, wobei sehr viel Eiter sich entleerte. Ein Durchbruch im Knochen nicht nachzuweisen; loser Gazestreifen in die Incision, Verband.

15. Juni. Schwellung hinter dem linken Ohr geschwunden, aus der Incision nur geringe Eiterabsonderung.

19. Juni. Die Patientin befindet sich bei der Stauungsbehandlung sehr wohl und hat den Wunsch, entlassen zu werden. Die Wunde hinter der linken Ohrmuschel ist geheilt, keine Schwellung oder Druckemptindlichkeit in der Umgebung derselben. Da jedoch noch mässig starke Eiterung aus der Paukenhöhle besteht, bleibt Patientin noch in der klinischen Behandlung. Die Behandlung besteht nach wie vor nur in Bindenstauung, 22 Stunden pro die und Austupfen des Gehörganges und vorlegen eines Gazestreifen.

25. Juni. Die Eiterabsonderung aus der Paukenhöhle ist wesentlich geringer geworden. Der linke Gehörgang ist stets normal weit, das Trommelfell ist trübe, wenig gerötet, kleine Perforationen im hinteren Teil desselben. Bestes Allgeinbefinden der Patientin.

9. Juli. Geringe Paukenhöhleneiterung hält an; das bisherige Befinden der Patientin war überaus zufriedenstellend; nie wurden irgend welch Klagen geäussert. Erst

Emma Hopfe.

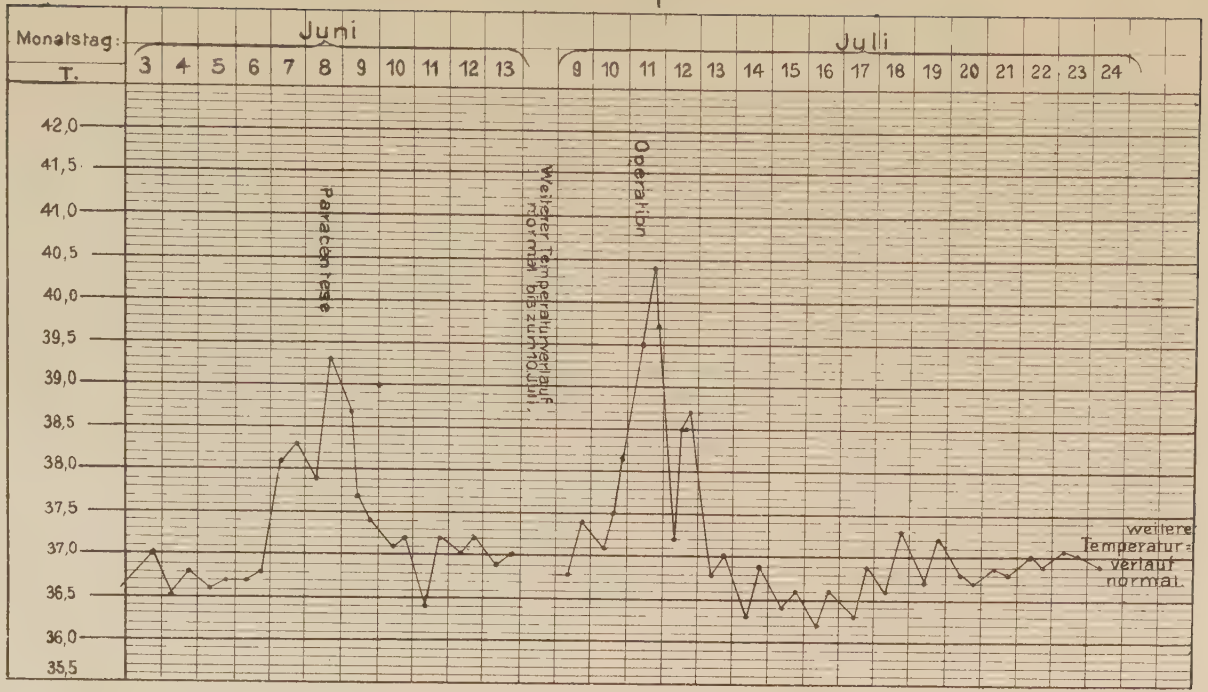
Monatstag:
T.
Juni
Juli
3 4 5 6 7 8 9 10 11 12 13
9 10 11 12 13 14 15 16 17 18 19 20 21 22 23 24
42,0
41,5
41,0
40,5
40,0
39,5
39,0
38,5
38,0
37,5
37,0
36,5
36,0
35,5
Paracen tabl.
Weiterer Temperaturverlauf normal bis zum 10. Juni.
Operation
weitere Temperatur-verlauf normal.

seit heut klagt die Patientin über Eingenommensein des Kopfes, allgemeine Mattigkeit und Appetitlosigkeit. Die ganze Warzenfortsatzgegend leicht druckempfindlich; keine Schwellung in der Gegend des linken Ohres. Der otoskopische Befund ist unverändert. Kein Frösteln. Puls 96, nicht ganz regelmässig, auffallend gespannt. Abendtemperatur 37,4°.

10. Juli. Gegen Abend des gestrigen Tages setzten plötzlich heftige linksseitige Kopfschmerzen ein, die während der Nacht so heftig wurden, dass Patientin zu ihrem Tischmesser griff, um sich das Leben zu nehmen. Anhaltendes Stöhnen; auch durch Morphium keine Linderung der Kopfschmerzen. Bei der Morgenvisite war Patientin sehr aufgeregt, stöhnte fortwährend und raufte sich wiederholt vor Schmerzen die Haare. Auf Fragen gab sie zur Antwort, dass sie es infolge heftiger linksseitiger Kopfschmerzen nicht mehr aushalten könnte. Es bestand eine leichte Schwellung und mässig starke Druckempfindlichkeit hinter der linken Ohrmuschel; der Ohrbefund war sonst unverändert. Der Augenbefund war normal. Puls 120—130 Schläge, sehr gespannt, nicht aussetzend. Morgentemperatur 39,5° und stieg gegen 10 Uhr vormittags auf 40°. Typische Aufmeisselung links: Weichteile speckig infiltriert, namentlich in der Gegend der Spitze und unterhalb derselben; Knochen sehr blutreich, unterhalb des planum mastoideum in Linsengrösse schwärzlich-grün verfärbt. Bei den ersten Meisselschlägen zur Eröffnung des Antrum quillt unter **sehr** hohem Druck stehender dünner Eiter aus der Tiefe. Nach Fortnahme des Planum sieht man eine grosse, mit Eiter erfüllte Höhle, die das Antrum und das ganze Innere der Warzenfortsatzspitze einnimmt und die zum Teil grau-schwarze Granulationen enthält. Der Sinus sigmoideus liegt in über Bohnengrösse frei und ist mit grau-schwarzem Granulationspolster bedeckt; das tegmen Antri ist zum grössten Teil zerstört und ist daselbst die freiliegende Dura ebenfalls mit

schwärzlich gefärbtem Granulationspolster bedeckt. Bei Druck auf die Halsgegend unterhalb der Spitze quillt viel Eiter aus der Knochenwunde. Fortnahme des grössten Teiles der Spitze und zeigt sich hierbei in der Gegend der Incisura ein kleiner Knochendurchbruch. Drain in das Antrum, Verband.

12. Juli. Am Abend nach der Operation fühlte sich die Patientin fast frei von Schmerzen. Die Nacht war ruhig, auch den ganzen Tag über gutes Allgemeinbefinden. Abendtemperatur 38,7°.

13. Juli. Patientin ist frei von Schmerzen und nimmt bereits regen Anteil an den Vorgängen in ihrem Krankenzimmer; kein Fieber.

15. Juli. Bestes Allgemeinbefinden. Verbandwechsel; Die Granulationen haben sich zum Teil gereinigt; noch geringe Paukenhöhleiterung. Normale Temperatur.

22. Juli. Paukenhöhle trocken, Wunde hinter der Ohrmuschel frisch rot, wesentlich durch frisch-rote Granulationsbildung verkleinert. Patientin ist seit einigen Tagen ausser Bett.

Der weitere Wundverlauf war ein normaler. Am 18. August konnte die Patientin als geheilt entlassen werden.

Ohrbefund links: Gehörgang weit, trocken. Trommelfell leicht getrübt, Lichtreflex zum Teil vorhanden. Narbe im hinteren Teil des Trommelfells. Paukenhöhle frei von Flüssigkeit. Flüstersprache links in 3 m Entfernung gehört. Gute Vernarbung der Wunde hinter der Ohrmuschel.

Fall 8.

Anna Siebeck, 23 Jahre alt, Bergmannsfrau aus Teutschental. Aufgenommen am 25. Juni, geheilt entlassen am 7. Juli 1907.

Anamnese: Anfang Juni klagte die Patientin ohne bekannte Ursache über stechende Schmerzen im linken Ohr; einige Tage später trat aus dem linken Ohr eitriger Ausfluss mit etwas Blut ein, worauf die Schmerzen nachliessen. Etwa

8 Tage vor ihrer Aufnahme in die Klinik bemerkte die Patientin eine Anschwellung hinter der linken Ohrmuschel, die allmählich stärker wurde; gleichzeitig setzten auch wieder heftige Ohrschmerzen ein.

Seit zwei Tagen soll die Ohreiterung sehr gering sein.

Status präsens: Kräftig gebaute, gut genährte Patientin. Die inneren Organe sind gesund. Gegenwärtig klagt die Patientin über heftige Schmerzen im linken Ohr und der ganzen linken Kopfseite.

Umgebung des linken Ohres: Starke Schwellung hinter der linken Ohrmuschel, sodass dieselbe sehr absteht; die Haut über der Schwellung ist gerötet, schwappender Abscess unter der Haut.

Gehörgang und Trommelfellbefund des linken Ohres: Weiter äuserer Gehörgang, fast trocken. Trommelfell gerötet, im hintern Teil zitzenförmig vorgewölbt. Hammergriff kaum zu erkennen. Flüstersprache in $^1/_2$ m Entfernung.

Therapie und Krankheitsverlauf: Sofortige Paracentese des linken Trommelfells, wobei sich reichlich Eiter entleerte (im Eiter wurden sowohl durch Abstrichpräparat wie auch kulturell nur Staphylococcen gefunden; hygienisches Institut). Incision des Abscesses hinter der Ohrmuschel, sehr reichliche Eiterentleerung. Im Planum ein fast linsengrosser Knochendurchbruch, durch den man mit der Sonde anscheinend ins Antrum gelangt; nach der Sondierung quillt Eiter aus dem Durchbruch nach. Gazestreifen in die Incision, Verband. Bindenstauung nach Bier, 22 Stunden pro die. Bettruhe.

27. Juni. Patientin ist frei von Schmerzen; die Schwellung hinter der Ohrmuschel ist kaum noch wahrzunehmen, aus der Incision noch sehr reichliche Eiterabsonderung. Im Gehörgang nur wenig Eiter (im Eiter aus dem Abscess hinter der Ohrmuschel wurden nur Staphylococcen gefunden; hygienisches Institut). Patientin ist ausser Bett. Kein Fieber.

30. Juni. Die Paukenhöhle ist trocken, kleine Perforation

im hinteren unteren Teile des Trommelfells. Es besteht noch geringe Eiterabsonderung aus der Incision hinter dem Ohr, die sich durch Granulationsbildung wesentlich verkleinert hat. Heftpflasterverband.

2. Juli. Paukenhöhle trocken, noch immer geringe Absonderung aus der kleinen Incisionsöffnung hinter dem Ohr. Stauung täglich nur 12 Stunden.

5. Juli. Trommelfell leicht getrübt mit angedeutetem Lichtreflex. Perforation geschlossen. Beim Catheterismus der linken Paukenhöhle hört man reines Blasegeräusch. Auch die Wunde hinter der Ohrmuschel ist vernarbt, keine Schwellung oder Druckempfindlichkeit der Warzenfortsatzgegend. Bindenstauung wird fortgelassen.

7. Juli. Die Patientin ist ohne Beschwerden. Der Ohrbefund links ist bis auf eine leichte Trübung des Trommelfells und der kleinen Narbe im hinteren Teil desselben normal. Flüstersprache wird links in 3 m Entfernung gehört. Patientin wird geheilt entlassen.

12. August. Patientin stellte sich heute vor. Der Heilungszustand war von Dauer. Nach Catheterismus hört Patientin mit dem linken Ohr Flüstersprache in 5 m Entfernung.

Fall 9.

Erich Berger, 17 Jahre alt, Molkereigehülfe aus Glesien. Aufgenommen am 14. September 1907.

Anamnese: Anfang September erkrankte Patient im Anschluss an eine heftige Erkältung mit Schwerhörigkeit und geringen Schmerzen im linken Ohr. Wenige Tage später (am 8. September) stellte er sich in der hiesigen Ohren-Poliklinik vor und wurde damals ein geringer akuter Mittelohrkatarrh links festgestellt; aus äusseren Gründen konnte der Patient erst am 14. September in die Klinik aufgenommen werden. Bei der Aufnahme gab Patient an, dass in den letzten Tagen mit Zunahme der Schmerzen im linken Ohr eine Anschwellung hinter der linken Ohrmuschel

aufgetreten wäre. Infolge der heftigen Schmerzen hatte der Patient die letzten Nächte nicht schlafen können.

Status präsens: Patient ist kräftig gebaut, in gutem Ernährungszustande; an Brust- und Bauchorganen normaler Befund. Er klagt über heftige bohrende Schmerzen im linken Ohr und der ganzen linken Kopfseite. Temperatur 38,2°.

Umgebung des linken Ohres: Hinter der Ohrmuschel geringes Ödem, starker Druckschmerz in der Planumgegend. Rechtes Ohr ohne Besonderheiten.

Gehörgang und Trommelfellbefund: Linkes Ohr: Gehörgang weit, trocken. Das Trommelfell ist gerötet, im hinteren Teile stark vorgewölbt; Hammergriff undeutlich zu erkennen. Flüstersprache 1 m. Fis_4 auf Kuppenanstrich, C_1 nach links lateralisiert. Rinne nagativ.

Therapie und Krankheitsverlauf: Es wurde sofort nach der Aufnahme des Patienten die Paracentese des linken Trommelfelles gemacht, wobei sich unter hohem Druck stehendes Eiter entleerte. (Im Eiter wurden sowohl im Abstrichpräparat wie auch kulturell Streptococcen und vereinzelte Staphylococcen nachgewiesen). Verband, Bindenstauung nach Bier, 22 Stunden pro die.

15. September. Patient hatte eine sehr ruhige Nacht, klagt nur über geringes Eingenommensein des Kopfes. Sehr profuse dünnflüssige Eiterung links, weites Klaffen der Paracentesenöffnung. Umgebung des linken Ohres unverändert.

17. September. Allgemeines Wohlbefinden, mässige Schwellung hinter der linken Ohrmuschel, Falte nur leicht abgeflacht. Kein Druckschmerz hinter dem Ohr. Sehr profuse Eiterung, sodass der in den Gehörgang eingeführte Gazestreifen meist alle 3 Stunden gewechselt werden muss. Kein Fieber. Patient ist teilweise ausser Bett.

19. September. Patient fühlt sich ausgezeichnet wohl, hat keinerlei Beschwerden. Die Eiterung aus dem linken Ohr noch reichlich, aber geringer als bisher. Gehörgang weit, Trommelfell wenig gerötet, Trommelfellschnitt klafft

weit, so dass man die mässig geschwellte Paukenschleimhaut durch den Trommelfellspalt sehen kann; geringe Schwellung, kein Druckschmerz über dem Planum. Die Stauung wird gut vertragen.

20. September. Das gute Allgemeinbefinden hält an. Die Schwellung hinter der linken Ohrmuschel ist wesentlich stärker geworden, sodass die Falte am Ansatz der Ohrmuschel verstrichen ist. Geringe Infiltration unterhalb der Warzenfortsatzspitze; kein Fieber.

21. September. Weitere Zunahme der Schwellung und Infiltration hinter der linken Ohrmuschel; keine Rötung der Haut, kein Druckschmerz. In der Tiefe der Schwellung über dem Planum Fluktuationsgefühl.

22. September. Bei bestem Allgemeinbefinden hat sich über dem Planum des linken Warzenfortsatzes ein grosser kalter Absces gebildet; kleine Incision auf der Höhe des Abscesses, wobei sich etwa 1 Esslöffel voll rahmigen, nicht fötiden Eiters entleert. Der Knochen der Planumgegend fühlt sich leicht rauh an, man glaubt mit der Sonde in einem Durchbruch im Knochen zu sein; lockerer Gazestreifen in die Incision, Verband.

24. September. Patient ist stets frei von Beschwerden und ist seit längerer Zeit ausser Bett. Die Eiterung aus der Paukenhöhle ist mässig stark, otoskopischer Befund unverändert. Die Schwellung hinter der linken Ohrmuschel ist sehr gering, aus der Incision noch geringe Eiterabsonderung, dünner Verband.

27. September. Die Incision hinter der linken Ohrmuschel ist verklebt, kaum merkliche Schwellung in der Umgebung derselben, bestes Allgemeinbefinden.

29. September. Heut Abend bei bisherigem besten Wohlbefinden plötzlich leichtes Frösteln, Mattigkeit, Appetitlosigkeit und Unruhe. Abendtemperatur 39,5°. Infiltration der Spitze. Ohrbefund unverändert.

30. September. Während der Nacht sehr heftige, bohrende Schmerzen in der linken Kopfseite, gegen Mitter-

Erich Berger.

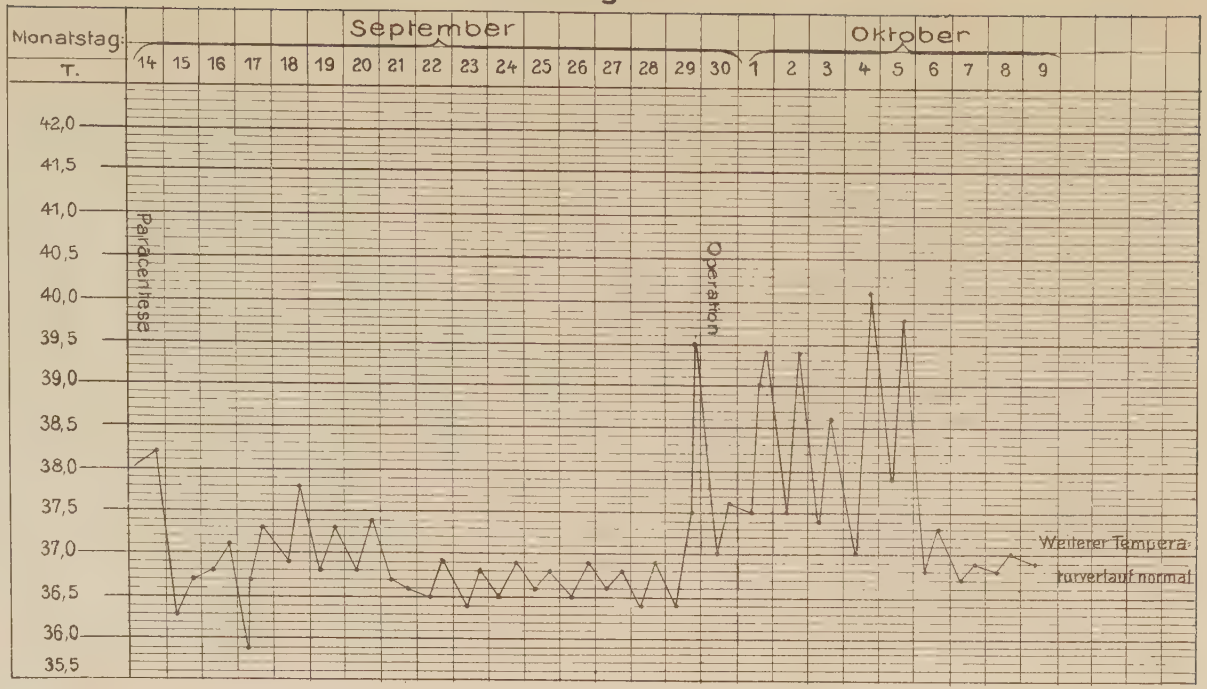

nacht ein etwa 5 Minuten anhaltender Schüttelfrost, danach starker Schweissausbruch. Kein Appetit, grosse Übelkeit. Der sonst kräftige Patient sieht sehr elend aus. Puls am Morgen 92 Schläge in der Minute, zeitweise sehr unregelmässig. Patient stöhnt wiederholt und gibt auf Befragen kaum Antwort. Typische Aufmeisselung links. Weichteile infiltriert, sehr blutreich. Die Planumgegend des Knochens zeigt vermehrte Blutpunkte, kein Durchbruch daselbst. Starkes Vorspringen der linea temporalis, starke Leistenbildung auf dem Planum. Der vordere Teil der Spitze leicht grünlich-gelb verfärbt, und ist der Ansatzteil des Musculus sterno-cleido-mastoideus daselbst sehr infiltriert. Fortnahme des Planum mit dem Meissel, wobei unter hohem Druck stehender Eiter sich entleert. Man gelangt sofort in eine grosse, mit grauschwarzen Granulationen ausgefüllte Eiterhöhle, die sich auch nach unten weit in die Spitze hinein erstreckt. Nach Entfernung eines Teiles der blutreichen Granulationen sieht man, dass die Sulcuswand und das Tegmen Antri völlig zerstört sind und die Dura der mittleren Schädelgrube und der Sinus sigmoideus bis fast zum Knie hinauf mit grauschwarzen Granulationen bedeckt sind. Fortnahme des grössten Teiles der Spitze, die ganz mit schmierigen Granulationen erfüllt ist. Die Corticalis im vorderen Teil der Spitze nahe dem Durchbruch. Drain, Verband.

1. Oktober. Patient hat die Nacht ruhig zugebracht, klagte am Morgen nur über geringe Benommenheit und anhaltende Übelkeit, den ganzen Tag über mehrfach Erbrechen; kein Frostgefühl. Puls 98, regelmässig, Abendtemperatur 39,9°.

2. Oktober. Auch heut noch zweimal Erbrechen. Patient liegt ruhig da, nimmt keinen Anteil an den Vorgängen in seiner Umgebung. Auf Fragen gibt er nur kurze, aber sinngemässe Antworten; er klagt zeitweise über heftige

linksseitige Kopfschmerzen. Abendtemperatur 39,4°. Verbandwechsel. Wunde schmierig belegt. Beginnendes Erysipel.

3. Oktober. Zustand unverändert, einmaliges Erbrechen; kein Frostgefühl. Verbandwechsel. Die Granulationen zeigen zum Teil schmierigen Belag. Geringe Eiterung aus der Paukenhöhle. Erysipel nach der Wange zu weitergeschritten.

4. Oktober, Das apathische Wesen des Patienten hält an. Erbrechen ist nicht wieder aufgetreten; sehr geringe Nahrungsaufnahme. Augenbefund normal, keine Nackensteifigkeit oder Druckempfindlichkeit des Nackens. Puls 120, regelmässig. Abendtemperatur 40,1°. Erysipel unverändert.

5. Oktober. Patient sieht heut frischer aus und nimmt auch mehr Nahrung zu sich. Erysipel ist nicht weiter geschritten. Langsamer Temperaturabfall.

7. Oktober. Patient erholt sich allmählig, ist fieberfrei. Die Wunde hat sich wesentlich gereinigt.

12. Oktober. Die Paukenhöhle ist fast trocken. Das Erysipel ist geheilt. Üppige Granulationsbildung in der Wunde.

17. Oktober. Paukenhöhle trocken, kleine trockene Perforation im hinteren Teil des blassen Trommelfelles. Die retroaurikuläre Wunde hat sich wesentlich verkleinert. Patient ist ausser Bett.

25. Oktober. Die Wunde hinter der Ohrmuschel ist geheilt. Das Trommelfell ist trübe, die Perforation hat sich geschlossen. Flüstersprache links in 3 m Entfernung. Patient wird in den nächsten Tagen als geheilt entlassen werden.

Wie aus den vorliegenden Krankengeschichten ersichtlich, waren es nur akute Fälle von Mittelohreiterungen, bei denen die Stauungsbehandlung nach Bier angewendet wurde. Die bisher mitgeteilten Erfolge der Stauungsbehandlung bei chronischen Fällen sind fast durchweg so ungünstig, dass wir davon absahen, sie auch hier zu versuchen.

Als ätiologisches Moment kamen für einen Teil der Fälle in Betracht: Erkältung und Schnupfen; in 5 Fällen

konnte eine besondere Ursache für die Entstehung des Ohrenleidens nicht ermittelt werden. Voraufgegangene Infektionskrankheiten, namentlich Scharlach und Masern wurden in allen Fällen in Abrede gestellt. Soweit die Anamnese und der otoskopische Befund ein Urteil zuliessen, hatten fast alle Patienten eine wesentliche Ohrerkrankung bisher noch nicht durchgemacht.

Das Alter der Patienten war sehr verschieden und schwankte zwischen 7—38 Jahren. Im allgemeinen waren alle von kräftiger Konstitution und abgesehen von ihrem Ohrenleiden völlig gesund. In keinem der Fälle konnten vergrösserte Rachenmandeln oder adenoide Wucherungen nachgewiesen werden.

Von den 9 Fällen waren bei der Aufnahme 3 ohne Warzenfortsatzkomplikationen und 6 mit mehr oder minder schweren Erkrankungen des Warzenfortsatzes. Bei einem Fall (7) trat erst am 6. Tage der Krankenhausbehandlung im Anschluss an einen sehr heftigen Schnupfen Schwellung und Schmerzen hinter der Ohrmuschel auf. Nur einmal (Fall 8) war schon bei der Aufnahme ein subperiostaler Abscess über den planum mastoideum nachweisbar.

Die mikroskopische Untersuchung des Eiters erfolgte in den meisten Fällen im hiesigen hygienischen Institut. Sowohl aus dem Gehörgang resp. dem Trommelfellschnitt wie auch aus den eröffneten subperiostalen Abscessen und Operationshöhlen wurden Eiter hierfür entnommen.

Die Stauungsbehandlung beschränkte sich bei allen Fällen nur auf die Bindenstauung, und zwar wandten wir, ebenso wie bei unseren früheren Versuchen, zur Stauung elastische Gummibinden (Baumwollengummiband) an, die zum Schutz für die Haut mit einer einfachen Lage einer gut dehnbaren Mullbinde gefüttert waren. Die Breite dieser Binden betrug in allen Fällen 3 cm. Durch Haken und Ösen wurde ein leichtes Schliessen derselben ermöglicht und man war durch diese Verschlusseinrichtung ferner jederzeit in der Lage, die Stärke der Stauung durch Weiterhaken entsprechend

zu regulieren. Die Dauer der Stauung schwankte zwischen 20 – 22 Stunden täglich und wurde der fortschreitenden Heilung entsprechend allmählich auf weniger Stunden reduziert, um schliesslich, meist erst mehrere Tage nach Aufhören der Entzündungserscheinungen, ganz fortgelassen zu werden. Die Stauungspausen erfolgten stets am Vormittage, und wurde nach Abnahme der Binde der Hals mit Kampferspiritus abgerieben, um ein Wundwerden der Haut zu verhüten. Abscesse über dem Warzenfortsatze wurden sofort durch kleinere Hauteinschnitte gespalten, und ebenso erfolgte bei Vorwölbung des Trommelfells mit Eiterretention die Paracentese des Trommelfells. Dass auch während der Nacht die Lage der Stauungsbinde sorgfältig kontrolliert wurde, sei hier nebenbei erwähnt. Nur hierdurch wird man eine willkürliche Veränderung der Lage der Binde durch die Patienten verhindern und vor Enttäuschungen bewahrt bleiben.

Von den 9 oben mitgeteilten Fällen kamen 7 Fälle zur Heilung, und zwar waren hierunter 3 Fälle mit teilweiser, nur geringer Miterkrankung des Warzenfortsatzes und 1 Fall (8) mit ausgesprochener Mastoidites und bereits vorhandenem subperiostalen Abscess hinter der Ohrmuschel. 2 Fälle (7 und 9) mussten, trotzdem wir hier die Stauung bis zum Äussersten fortgesetzt hatten, operiert werden.

In allen Fällen trat, wie wir dies bereits bei unseren früheren Beobachtungen hervorgehoben hatten, die schmerzstillende Wirkung der Stauungsbehandlung hervor. Schon oft wenige Stunden nach Anlegen der Binde schwanden die heftigsten Schmerzen und zum ersten Male seit vielen Tagen fanden die Patienten ruhigen Schlaf. Auf diese schmerzstillende Wirkung kommen wir später noch zurück.

Von den geheilten 7 Fällen waren, wie schon erwähnt, 4 Fälle mit Komplikationen von seiten des Warzenfortsatzes und 3, bei denen nur eine Paukenhöhleneiterung bestand. Diese letzten 3 Fälle heilten unter der Stauungsbehandlung in kurzer Zeit, im Durchschnitt in kaum 2 Wochen. Auch die übrigen 4 Fälle mit mehr oder minder ausgesprochener

Mastoiditis kamen in verhältnismässig kurzer Zeit ohne Eröffnung des Antrum zur Ausheilung.

Bedingt war die Eiterung in allen diesen Fällen vorwiegend durch Staphylococcen, nur ganz vereinzelt wurden in den Kulturen auch Spreptococcen und verschiedene andere Bakterien gefunden. Auch hier zeigte sich also die verhältnismässig geringe Virolenz der Staphylococcen im Vergleich zu anderen Bakterien, namentlich den Streptococcen. Es sei hier nur hingewiesen auf die ausführliche Arbeit Leuterts (11), in der er durch seine eingehenden bakteriologischen Untersuchungen auf die geringere Virolenz der Staphylococcen im Ohreiter hinwies.

Von besonderem Interesse ist der Fall 8, welcher mit ausgesprochener Mastoiditis und bereits bestehendem subperiostalen Abscess in der Gegend des Planum mastoideum zur Aufnahme kam. Den bisher bei der Stauungsbehandlung gewahrten Grundsätzen entsprechend, wurde der subperiostale Abscess durch eine kleine Incision entleert; hierbei zeigte sich, dass bereits ein Knochendurchbruch in der Cortikalis des Planum vorhanden war, aus dem nach der Entleerung des Abscesses und Abtupfen der Planumgegend Eiter nachquoll, in welchem auch nur Staphylococcen nachgewiesen werden konnten. Die Incision dieses Abscesses wurde länger als sonst üblich durch einen Tampon offen gehalten, und noch mehrere Tage lang entleerte sich aus der Knochenfistel der Eiter. Auch dieser Fall kam dann allmählich unter weiterer Stauungsbehandlung zur Ausheilung.

Bereits mehrfach ist von anderer Seite (Keppler (2), Heine (3), Fröse (12) die Wahrnehmung gemacht worden, dass Mittelohreiterungen mit Komplikationen des Warzenfortsatzes dann Neigung haben, unter der Bindenstauung auszuheilen, wenn bereits ein Knochendurchbruch in der Cortikalis vorhanden ist. Auch Stenger (5) scheint dies bei seinen Fällen beobachtet zu haben und daraufhin ist wohl auch sein Vorschlag zurückzuführen, bei akuten Otitiden mit Komplikationen des Warzenfortsatzes neben der Stauungsbehandlung

durch einen kleinen Kanal das Antrum zu eröffnen und so dem Eiter im Antrum einen Abfluss nach aussen zu verschaffen.

Auffallend muss es jedoch erscheinen, dass wie im vorliegenden Fall 8 auch verschiedene scheinbar ähnliche Fälle anderer Beobachter zur Ausheilung kamen, während wiederum andere derartige Fälle sich trotz sachgemässer Stauung verschlimmerten, und erst die breite Antrumöffnung zur Heilung führte. Es müssen hierbei noch besondere Faktoren eine wichtige Rolle spielen. Zunächst muss in allen diesen Fällen der Nachweis geliefert sein, dass in der Tat eine Cortikalisfistel vorhanden war, und dies ist nicht immer leicht. Wir haben in dieser Hinsicht mehrfach Irrtümer erlebt; in mehreren Fällen glaubten wir bei der Sondierung von Incisionen stark infiltrierte Weichteile hinter dem Ohr Cortikalisfisteln zu konstatieren, die bei anschliessender Mastoidoperation dann nicht vorhanden waren. Wenn z. B. Fröse (12) an einer Stelle schreibt: Die Sonde trifft hinter den die Wunde erfüllenden Granulationen auf rauhen Knochen und dringt hinten oben am planum in ein Loch der Cortikalis, so ist, zumal das umgebende Gewebe infiltriert war, nicht mit Sicherheit der Nachweis einer Cortikalisfistel erbracht. Und ähnlich liegen die Verhältnisse bei Fällen anderer Beobachter. Wir erleben es bisweilen, dass sich bei subperiostalen Abszessen über dem Planum kleine oberflächliche Cortikalissequester gebildet haben, unter denen noch eine feste kompakte Knochenschicht nachzuweisen ist. Ebenso giebt es Fälle, in denen bei starker Verkrümmung der Warzenfortsatzspitze nach vorn und meist gleichzeitig stark entwickelter linea temporalis kleine Leisten und Impressionen der Cortikalis der Planumgegend vorhanden sind; erwähnt sei hier nur Fall 9, wo man beim Sondieren durch die kleine Incision des stark infiltrierten Gewebes die feste Überzeugung hatte, mit der Sonde in einer Knochenfistel zu sein und wo später bei der Operation es sich zeigte, dass keine Fistel vorhanden war, sondern dass die Sonde in eine kleine, mit Teilen der Abscessmembran ausgefüllte Impression der Cortikalis eingedrungen war. In allen

diesen Fällen wird man vor Enttäuschungen nicht bewahrt bleiben. Nur dann wird man in solchen Fällen mit Sicherheit einen Knochendurchbruch annehmen können, wenn man nach Auseinanderhalten der meist stark infiltrierten Wundränder das Eindringen der Sonde in die Knochenfistel verfolgen kann.

Schalten wir für die Beurteilung der Frage, warum heilen einzelne Fälle von Mastoiditis mit Cortikalisfistel und andere nicht, die Fälle mit nicht sicher nachgewiesener Fistelbildung aus, so müssen doch neben der Fistelbildung noch andere Momente für die Heilung dieser Fälle in Betracht kommen, vor allem die Virolenz der Eitererreger, und vielleicht auch die anatomische Struktur des Warzenfortsatzes, in dem die Eiterung sich abspielt. Wie schon oben erwähnt, waren in dem vorliegenden Falle 8 Staphylococcen die Ursache der Eiterung, deren geringere Virulenz ja bekannt ist.

Welche Rolle der anatomische Bau des Warzenfortsatzes bei den Heilungsvorgängen spielt, darüber wissen wir nur wenig. Es scheint, als wenn bei Staphylococceninfektion ein an pneumatischen Hohlräumen reicher Warzenfortsatz, in welchem infolgedessen auch ein reicherer Blutzufluss stattfinden kann, für die Heilung durch die Stauung günstigere Bedingungen gibt, als ein zellenarmer Knochen mit festen kompakten Knochenmassen.

Zur Operation kamen, wie aus den Krankengeschichten ersichtlich, 2 Fälle (7 und 9). In dem ersten dieser Fälle war nach einer heftigen Erkältung mit Husten und Schnupfen ein akuter Mittelohrkatarrh beiderseits eingetreten, und in diesem Zustande war die Patientin in die Klinik aufgenommen worden. Trotz entsprechender Therapie trat nach wenigen Tagen infolge des noch bestehenden Nasen-Rachen-Katarrhs eine Verschlimmerung des Leidens im linken Ohr auf, so dass die Paracentese des linken Trommelfells gemacht werden musste. Gleichzeitig wurde auch die Stauungsbehandlung angewandt. Schon am 2. Tage nach Einleitung der Behandlung war die Patientin frei von Beschwerden; dieses beste Wohlbefinden hielt weiter an, trotzdem sich in

den nächsten Tagen ein grosser kalter Abscess hinter der linken Ohrmuschel gebildet hatte. Der Abscess wurde durch einen kleinen Einschnitt entleert, die Heilung desselben ging ohne Störung von statten. Die Patientin war, abgesehen von der noch anhaltenden Paukenhöhleneiterung, völlig gesund und drängte, entlassen zu werden. In der Nacht vom 9. zum 10. Juli, also genau einen Monat nach Einleitung der Stauungsbehandlung, traten plötzlich bei wochenlang anhaltendem besten Wohlbefinden so heftige linksseitige Kopfschmerzen auf, dass die sonst ruhige und verständige Patientin infolge dieser heftigen Schmerzen einen Selbstmordversuch machen wollte. Die bisher normale Temperatur war plötzlich auf 40,4° gestiegen. Auf Fragen reagierte die Patientin nur wenig, man hörte nur Stöhnen und Jammern. Die sofort ausgeführte Antrumeröffnung zeigte die ausgedehntesten Zerstörungen im Warzenfortsatz. Fast das ganze Innere des Warzenfortsatzes war eine grosse Eiterhöhle, deren Inhalt unter sehr hohem Druck stand. Die schützende Knochendecke über dem Sinus sigmoideus und das Dach des Antrum waren zum grössten Teil zerstört und Sinus wie Dura mit Granulationen bedeckt. An der Warzenfortsatzspitze war bereits ein Senkungsabscess in Entwicklung begriffen, der ohne Zweifel in den nächsten Tagen zur vollen Entfaltung gekommen wäre — dies Alles bei bestem Wohlbefinden unter der scheinbar heilbringenden Wirkung der Stauung.

Ähnlich liegen die Verhältnisse bei dem 2. operierten Fall (9). Auch dieser Patient war kräftig gebaut und in bestem Ernährungszustand. Schon bei seiner Aufnahme bestanden hinter der Ohrmuschel des seit knapp 14 Tage kranken linken Ohres geringe Schwellung und starker Druckschmerz. Es wurde sofort zur Entleerung des Paukenhöhleneiters die Paracentese des Trommelfells gemacht und die Stauungsbehandlung angewendet. Wie im vorigen Falle waren auch hier die Schmerzen schon am nächsten Tage geschwunden. Dies Wohlbefinden bei normaler Temperatur

hielt weiter an. Am 8. Tage nach Beginn der Stauung wurde ein allmählich zur Entwicklung gekommener subperiostaler Abscess hinter der Ohrmuschel gestalten, der ohne Besonderheiten heilte. Patient fühlte sich völlig gesund und fragte wiederholt, warum er eigentlich nicht entlassen würde; seine noch bestehende geringe Ohreiterung störte ihn nicht. Bei diesem besten Wohlbefinden setzten plötzlich am 17. Behandlungstage die schwersten Krankheitserscheinungen ein. Patient klagte am Abend plötzlich über leichtes Frösteln, grosse Mattigkeit und Appetitlosigkeit. Während der Nacht traten sehr heftige bohrende Schmerzen in der linken Kopfseite auf und ein etwa 5 Minuten anhaltender Schüttelfrost (Temperatur fast 40°). Die am nächsten Tage sofort ausgeführte typische Aufmeisselung des Warzenfortsatzes zeigte wieder wie im ersten Fall die ausgedehntesten Zerstörungen; auch hier wieder eine fast den ganzen Warzenfortsatz einnehmende Eiterhöhle, deren Inhalt unter sehr hohem Druck stand. Der Sinus sigmoideus lag in weiter Ausdehnung bis fast zum Knie hinauf frei und war mit grauschwarzen Granulationen bedeckt; ein ähnliches Bild bot die freiliegende Dura der mittleren Schädelgrube. Auch die Cortikalis im vorderen Teile der Spitze war bereits dem Durchbruch nahe, und ein Senkungsabscess in der Entwicklung begriffen. Da am 2. Tage nach der Operation die Temperatur wieder über 39° stieg und auch leichtes Frösteln sich einstellte, lag der Gedanke nahe, dass bereits eine otogene Pyämie sich entwickelt hatte. Der Verbandwechsel gab jedoch Aufklärung über den Zustand. Ein Erysipel war von der Operationswunde ausgegangen und hatte die neuen Krankheitssymptome hervorgerufen. Der weitere Krankheitsverlauf bietet nichts Besonderes. Das Erysipel heilte nach kurzer Zeit und auch die Operationswunde war in wenigen Wochen geschlossen.

Diese beiden operierten Fälle zeigen wieder einmal in eklatanter Weise, welchen Verlauf Mastoiditiden unter der Stauungsbehandlung nehmen können. Sie reihen sich

würdig den 4 Fällen an, die wir vor etwa Jahresfrist bereits beobachtet hatten. In allen Fällen das gleiche Bild: Völliges Schwinden der vorher heftigen Schmerzen, oft schon wenige Stunden nach Beginn der Stauung, wochenlang anhaltendes Wohlbefinden, plötzliche Verschlimmerung, und bei der Operation das stets wiederkehrende Bild der ausgedehntesten Zerstörungen. Als Eitererreger wurden im 1. Fall Diplococcen mit vereinzelten Streptococcen, im 2. Fall meist nur Streptococcen gefunden. Die Operation liess im 1. Falle nicht mehr den typischen Befundder Diplococceneiterung: zahlreiche dissemenierte Eiterherde im Warzenfortsatze erkennen, sondern es war bereits durch die Mischinfektion mit Streptococcen eine völlige Einschmelzung der Zellsepten eingetreten. — Schon bei unseren ersten Stauungsversuchen hatten wir auf die Gefahr der Diplococceneiterung im Warzenfortsatz hingewiesen, und wir finden dies in dem vorliegenden Falle voll und ganz bestätigt. Wenn einzelne Beobachter über Heilung einiger Fälle von Diplococceneiterung berichten, so müssen wir annehmen, dass in diesen Fällen entweder die Aussaat und Virulenz der Keime in den Warzenfortsatzzellen eine nur geringe waren, oder dass die Strukturverhältnisse im Warzenfortsatz für die Einwirkung der Stauung äusserst günstig lagen. Schon lange nimmt die Diplococceneiterung in der Ohrenheilkunde eine Sonderstellung ein, wir fürchten sie als unberechenbar in ihren Wirkungen. Längst bekannt sind Fälle von Diplococceneiterung, in denen bei bisher üblicher konservativer Behandlung eine scheinbar völlige Ausheilung des Ohrenleidens erfolgte, bis dann plötzlich, oft erst nach Wochen, bei trockener Paukenhöhle ein neuer Infektionsprozess im Warzenfortsatz einsetzte und zur Operation führte.

Ebenso ungünstig für die Stauungsbehandlung ist die Streptococceneiterung; ihre verheerenden Wirkungen in dem Warzenfortsatz sind zur Genüge bekannt. Sie unterscheidet sich von der Diplococceninfektion im wesentlichen dadurch, dass sie schneller vorwärts schreitet und in oft kurzer Zeit

die ausgedehntesten Knochenzerstörungen hervorruft, meist nach der Dura und dem Sinus zu, und dieselben oft in weitester Ausdehnung der schützenden Knochendecke beraubt. Diese Tendenz der Streptococcen, häufiger nach der Schädelgrube zu als nach aussen durch die kompakte Cortikalis weiter zu schreiten, erhöht ihre Gefahren.

Als auffallendste Wirkung der Stauungsbehandlung haben wir in allen Fällen das schnelle Schwinden der vorher heftigsten Schmerzen konstatieren können. Diese schmerzstillende Wirkung der Stauungsbehandlung wird auch von allen anderen Beobachtern hervorgehoben. Welche Gefahren sie aber bedingt, geht aus den vorliegenden Fällen, wie auch den früheren Mitteilungen zur Genüge hervor. Sie ist ein Danaergeschenk für die Patienten und wird in vielen Fällen zu einem schweren Verhängnis für das Leben derselben. Es sei hier nur auf eine Gruppe von Komplikationen der Mittelohreiterungen, die otogenen Hirnabscesse, hingewiesen. Jeder erfahrene Arzt weiss, wie äusserst verschieden die Symptome des Hirnabscesses sind, und wir müssen oft froh sein, wenn wenigstens einzelne Symptome desselben deutlich hervortreten. So gibt es Fälle von otogenen Hirnabscessen, in denen nach erfolgter Totalaufmeisselung des Warzenfortsatzes als einzigstes Symptom für das Vorhandensein eines Hirnabscesses der anhaltende, bohrende Hinterkopfschmerz weiter fortbesteht. Und dieses einzige wertvolle Symptom wird, wie die Erfahrung lehrt, durch die Stauungsbehandlung verdeckt. Bier (1) selbst hat diese traurige Erfahrungen der Verschleierungen des Bildes durch die Stauungsbehandlung bei einem von ihm selbst mitgeteilten Fall von Schläfenlappenabscess, der unter schweren hirnabscessverdächtigen Symptomen aufgenommen worden war, gemacht. Durch die Stauungsbehandlung dieses Patienten wurden in kurzer Zeit alle Beschwerden beseitigt, sodass der Kranke sich völlig wohl fühlte und ausser Bett war. Da trat plötzlich bei bestem Wohlbefinden eine auffallende Verschlimmerung des Zustandes ein. „Der Kranke sah ver-

fallen aus, war schwer besinnlich und klagte über heftigen nicht genau zu lokalisierenden Kopfschmerz.“ Die sofort ausgeführte Aufmeisselung ergab stark sklerosierten Knochen und führte zur Eröffnung eines grossen Schläfenlappenabscesses. 2 Tage später starb der Patient. Möglicher Weise hätte der Patient durch sofortige Aufmeisselung, die Indikation hierfür war zur Genüge vorhanden, gerettet werden können.

Aus diesen vorliegenden Beobachtungen müssen wir den Schluss ziehen, dass die schweren Zerstörungen im Warzenfortsatz, die zum grössten Teil erst während der Stauungsbehandlung zur vollen Entwicklung gekommen waren, durch die Stauungsbehandlung verdeckt worden sind. Schon in der früheren Arbeit hatten wir auf Grund unserer Beobachtung hierauf hingewiesen und müssen auch heute, gestützt auf neue Erfahrungen, dies voll und ganz aufrecht erhalten. Gegen diesen Vorwurf der Verschleierung protestiert Eschweiler (13) in seiner letzten Arbeit über die Stauungsbehandlung der Ohrleiden. Unter anderem führt er an, dass ein Teil der früher von uns mitgeteilten Fälle zu kurze Zeit konservativ (d. h. mit Stauungsbehaedlung) behandelt worden wäre, um aus diesen Fällen ein Urteil über die Brauchbarkeit der Stauungsbehandlung zu folgern. Es ist hier nicht der Ort, um über diese Frage zu diskutieren. Den Lesern der in Frage stehenden Krankengeschichten mag es überlassen bleiben, zu entscheiden, ob eine weitere konservative Behandlung der früher erwähnten Fälle zulässig war. Nach unserer Ansicht wäre es ein Verbrechen gewesen, die 4 operierten Fälle der früheren Beobachtungen wie auch die oben erwähnten beiden neuen Fälle (7 und 9) noch länger der Stauungsbehandlung zu unterziehen. Wir hatten früher wie auch jetzt bei allen Patienten die konservative Stauungsbehandlung bis zum Äussersten fortgesetzt, und erst als die bedrohlichsten Erscheinungen eintraten, die Aufmeisselung ausgeführt. Der Operationsbefund bestätigte ja auch im vollsten Masse unsere Bedenken.

Das Resultat unserer Beobachtungen können wir in teilweiser Übereinstimmung mit unseren früheren Erfahrungen in folgendem zusammenfassen;

1) Die Behandlung der Otitis media durch Stauungshyperämie ist nicht ohne Gefahren, da unter der vertrauensvollen Beschränkung auf diese Therapie die rechtzeitige Anwendung notwendiger chirurgischer Eingriffe versäumt und dadurch der Ausgang der Erkrankung für den Patienten verhängnisvoll werden kann.

2) Besondere Gefahren bringt die protrahierte Anwendung der Stauungsbehandlung bei Infektionen des Ohres durch Diplococcen und Streptococcen. Am günstigsten wird die Staphylococceneiterung durch die Stauung beeinflusst und namentlich solche Fälle mit Mastoiditis, in denen bereits eine Cortikalisfistel besteht.

3) Ein auffallendes Resultat der Stauungsbehandlung ist die schmerzstillende Wirkung, die in allen Fällen schon nach kurzer Zeit eintrat. Die schmerzstillende Wirkung ist aber für den Patienten ein Danaergeschenk, wenn man bedenkt, dass in einzelnen Fällen (z. B. Hirnabscess) der anhaltende Schmerz oft das einzigste diagnostische Mittel ist.

4) Absolut verwerflich ist jeder Versuch der Stauungsbehandlung bei intraktraniellen Komplikationen der Otitis (Sinusthrombose, Extraduralabscess, Hirnabscess).

Literatur.

1) Bier, Hyperämie als Heilmittel, 3. Auflage 1906. F. C. W. Vogel, Leipzig.

2) Keppler, Die Behandlung eitriger Ohrerkrankungen mit Stauungshyperämie. Zeitschrift für Ohrenheilkunde, Bd. 50, Heft 3, S. 223 ff. und Münchener med. Wochenschrift 1905, Nr. 45, 46 und 47.

3) Heine, Verhandlungen der deutschen otologischen Gesellschaft 1905.

4) Hinsberg, Verhandlungen der deutschen otologischen Gesellschaft 1905.

5) Stenger, Die Bier'sche Stauung bei akuten Ohreiterungen. Deutsche med. Wochenschrift Nr. 6.

6) Schwartze, Klinische Erfahrungen mit der Stauungshyperämie bei der Behandlung der akuten Otitis media. Vortrag im Verein der Ärzte in Halle am 4. Juli 1906. Ref. Münchener med. Wochenschrift 21. August 1906 und Mitteilungen aus der Universitäts-Ohrenklinik in Halle vom Jahre 1906/07.

7) Fleischmann, Über die Behandlung eitriger Mittelohrerkrankungen mit Bier'scher Stauungshyperämie. Monatsschrift für Ohrenheilkunde etc. XI. Jahrg., 5. Heft 1906.

8) Isemer, Klinische Erfahrungen mit der Stauungshyperämie nach Bier bei der Behandlung der Otitis media. Archiv für Ohrenheilkunde, Bd. 69, S. 131 ff.

9) Hasslauer, Die Stauungsbehandlung bei der Behandlung von Ohreiterungen. Münchener med. Wochenschrift 1906, Nr. 34.

10) Eschweiler, Die Behandlung der akuten Mastoiditis mit Stauungshyperämie nach Bier. Vortrag in der Vereinigung westdeutscher Hals- und Ohrenärzte, 18. Sitzung, 29. April 1906. Ref. Münchener med. Wochenschrift 1907 Nr. 5.

11) Leutert, Bakt.-klinische Studien über Komplik. akuter und chronischer Mittelohreiterungen. Archiv für Ohrenheilkunde, Bd. 46.

12) Fröse, Ein weiterer Beitrag zu den Erfahrungen bei der klinischen Behandlung von Mittelohreiterungen mit Stauungshyperämie nach Bier. Archiv für Ohrenheilkunde, Bd. 71, S. 1 ff.

13) Eschweiler, Die Behandlung der Mastoiditis mit Stauungshyperämie nach Bier. Ibidem, S. 85 ff.

14) Bürkner und Uffenorde, Bericht über die in den beiden Etatsjahren 1905 und 1906 in der Universitätspoliklinik für Ohren- und Nasenkrankheiten zu Göttingen beobachteten Krankheitsfälle, Ibidem, Bd. 72, S. 50 ff.

15) Spira, Bericht über die Tätigkeit des rhino-otiatrischen Ambulatoriums des israelitischen Hospitals in Krakau, Ibidem, S. 123 und ff.